

# Seudoaneurisma intrarrenal con fístula arteriovenosa congénita o idiopática diagnosticado tras estudio de microhematuria persistente. Embolización supraselectiva con *microcoils*

Montserrat Picazo Sánchez<sup>1</sup>, Marc Cuxart Pérez<sup>1</sup>, José Ramón Fortuño Andrés<sup>2</sup>, Ramon Sans Lorman<sup>1</sup>

<sup>1</sup> Servicio de Nefrología. Fundació Salut Empordà. Figueres, Girona

<sup>2</sup> Unidad Radiología Vascular Intervencionista, UDIAT-Centre Diagnòstic. Corporació Parc Taulí. Sabadell, Barcelona

NefroPlus 2018;10(1):89-90

© 2018 Sociedad Española de Nefrología. Servicios de edición de Elsevier España S.L.U.

Las lesiones del seno renal se clasifican en no tumorales o tumorales. Dentro de las primeras se pueden encontrar lipomatosis del seno renal y quistes, como más frecuentes, y lesiones vasculares y colecciones urinarias, raramente. Las pruebas diagnósticas empleadas en su estudio incluyen la urografía, la ecografía-Doppler, la tomografía computarizada (TC), la resonancia magnética (RM) y la arteriografía<sup>1</sup>.

Las malformaciones arteriovenosas (MAV) renales, como los aneurismas de la arteria renal, las fístulas arteriovenosas (FAV) o las varices de la vena renal, son lesiones poco frecuentes, que pueden afectar al seno renal y manifestarse como masas parapélvicas o lesiones peripélvicas. Las FAV pueden ser de origen congénito (22-25%), idiopáticas (3-5%) o adquiridas (70-75%)<sup>2</sup>. Clínicamente, se pueden manifestar en un 50% de los casos con signos de insuficiencia cardíaca congestiva e hipertensión diastólica. En un 33% de los pacientes con FAV, la forma de presentación es una hematuria macroscópica, frecuentemente recidivante y grave. En ocasiones puede haber molestias lumbares inespecíficas, dolor abdominal o fracaso renal<sup>2-5</sup>. Debido a la infrecuencia de las FAV congénitas o idiopáticas, se describe el caso de una paciente afectada por esta patología, y los métodos diagnósticos y el tratamiento que se establecieron.

Se trata de una mujer de 59 años, con antecedentes de hipercolesterolemia y artrosis, que se remite a las consultas de nefrología para estudio de microhematuria persistente y asintomática, sin proteinuria, y función renal normal. Se realiza ecografía renal que muestra riñones de medida y morfología normales. En el seno del

riñón derecho se aprecia una imagen hipoecogénica de 17 mm, que en el estudio Doppler se llena completamente de flujo sanguíneo, lo que sugiere la presencia de una MAV. Posteriormente, se realiza una angio-TC, que muestra ambas arterias de morfología y calibre conservados. Destaca la presencia de una lesión hipercaptante de 17 × 22 mm de diámetro en el seno del riñón derecho, con llegada de vasos arteriales y opacificación precoz de la vena renal, lo que indica la existencia de *shunt* arteriovenoso. Se practica arteriografía no selectiva y selectiva renal derecha por abordaje femoral. Se identifica una imagen pseudoaneurismática de 2 cm localizada intrarrenalmente en el polo inferior, con importante FAV asociada (fig. 1). Se procede a estudio supraselectivo intrarrenal, que identifica el pedículo aferente único. Se emboliza selectivamente con *microcoils* de 4/4 y 3/3 mm, con excelente resultado morfológico final: oclusión del pseudoaneurisma, desaparición de

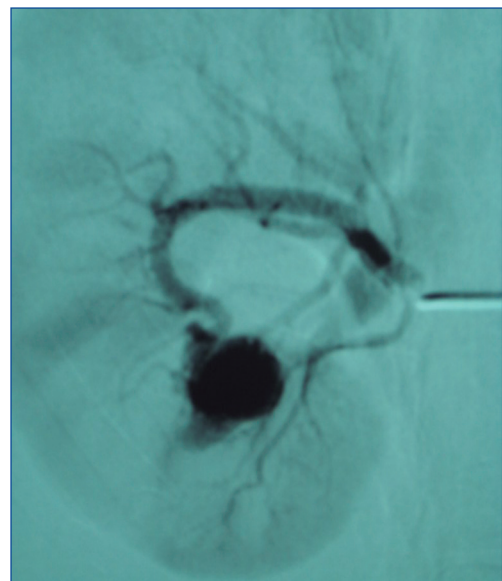


Figura 1. Imagen pseudoaneurismática de 2 cm, con importante fístula arteriovenosa asociada.

**Correspondencia: Montserrat Picazo Sánchez**

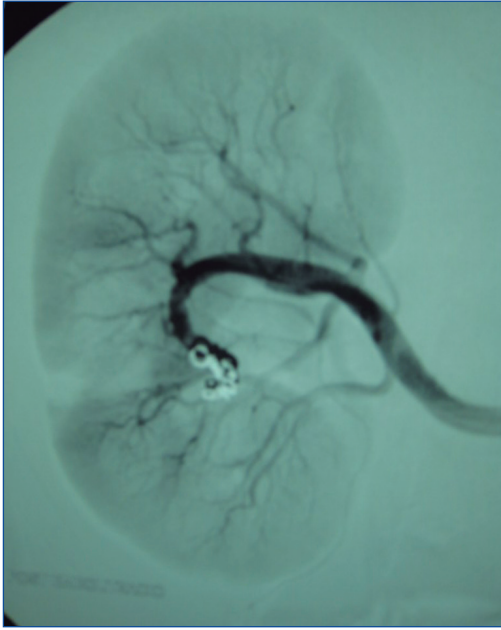
Servicio de Nefrología.

Fundació Salut Empordà.

Rda. Rector Arolas, s/n. 17600 Figueres

mps4827@yahoo.es

Revisión por expertos bajo la responsabilidad de la Sociedad Española de Nefrología.



**Figura 2. Desaparición de la fístula arteriovenosa asociada tras embolización con *microcoils*.**

la FAV asociada y preservación de la práctica totalidad del parénquima (fig. 2). Tras más de 5 años de dicho procedimiento angiorradiológico, la paciente permanece asintomática y con controles ecográficos sin evidencia de nuevas alteraciones morfológicas.

Aunque la ecografía-Doppler renal permite evaluar el carácter vascular de las formaciones anecoicas, resulta difícil diferenciar las FAV de los aneurismas. Por ello debe realizarse una angiografía, una angio-TC o una angio-RM ante la duda diagnóstica. La angiografía permite confirmar su diagnóstico y, al mismo tiempo, plantear una embolización de la FAV, la mayoría de las veces exitosa. En caso de fracasar este procedimiento, y ante pacientes con marcada sintomatología, debe plantearse la cirugía el máximo de conservadora posible<sup>6-8</sup>.

Hay que destacar que, debido a la potencial morbimortalidad de los casos asintomáticos de FAV renales, es aconsejable el tratamiento de los que han sido diagnosticados de manera incidental.

#### Conflicto de intereses

Los autores declaran que no tienen conflicto de intereses potencial relacionado con los contenidos de este artículo.

#### REFERENCIAS BIBLIOGRÁFICAS

1. Rha SE, Byun JY, Jung SE, Oh SN, Choi YJ, Lee A, et al. The renal sinus: pathologic spectrum and multimodality imaging approach. *Radiographics*. 2004;24 Suppl 1:S117-31.
2. Pereira JG, Ullate V, Pereda E, Gutiérrez JM, Ateca R, Ramírez MM, et al. Aneurisma cirsoide renal: Una rara causa de hematuria severa. *Arch Esp Urol*. 2007;60:589-93.
3. Martín-Gómez MA, Aretero I, Frutos MA, Torres A, Álvarez G. Malformación arteriovenosa gigante intrarrenal: un soplo sospechoso. *Nefrología*. 2007;27:752-5.
4. Sakoda T, Nishimukai A, Tsujino T, Masuyama T, Miyamoto Y, Oyanagi M. Two giant renal aneurysms and renal arteriovenous fistula associated with cardiac insufficiency and a sustained elevation of atrial natriuretic peptide and brain natriuretic peptide. *Am J Med Sci*. 2007;333:300-4.
5. Gandhi SP, Patel K, Pandya V, Raval M. Renal arteriovenous malformation presenting with massive hematuria. *Radiology Case Reports (Online)*. 2015;10:1068.
6. Miranda N, Pamplona M, Guerrero F, Leiva O. Malformación arteriovenosa renal congénita: utilidad de la resonancia magnética para el diagnóstico y abordaje endovascular. *Actas Urol Esp*. 2010;34:215-7.
7. Hwang JH, Doo YS, Park KB, Chung HH, Park HS, Hyun D. Embolization of congenital renal arteriovenous malformations using ethanol and coil depending on angiographic types. *J Vasc Interv Radiol*. 2017;28:64-70.
8. Nagpal P, Bathla G, Saboo SS, Khandelwan A, Goyal A, Rybicki FJ, et al. Giant idiopathic renal arteriovenous fistula managed by coils and amplatzer device: case report and literature review. *World J Clin Cases*. 2016;16:364-8.