

Nefrectomía bilateral pretrasplante. Experiencia de 5 años en el Instituto Nacional de Cardiología Ignacio Chávez

Néstor Alonso Lechuga García, Héctor Benjamín García Aguilar, Roberto Enrique Faasch Perdomo, Eduardo Mancilla Urrea

Servicio de Nefrología. Instituto Nacional de Cardiología Ignacio Chávez. México

NefroPlus 2019;11(2):53-57

© 2019 Sociedad Española de Nefrología. Servicios de edición de Elsevier España S.L.U.

RESUMEN

Introducción: La nefrectomía bilateral pretrasplante renal era una práctica rutinaria en las etapas iniciales del trasplante renal. En la década de 1970 se observó que este procedimiento no beneficiaba a todos los pacientes que recibirían un injerto renal y por eso se dejó solo para ciertas indicaciones. El objetivo de realizar este trabajo es revisar y dar a conocer nuestra experiencia en nefrectomía bilateral pretrasplante.

Casos clínicos: Se realizó un estudio retrospectivo, descriptivo y observacional de los expedientes de pacientes sometidos a nefrectomía bilateral antes de realizar trasplante renal en el período de 2014 a 2018, y se analizaron múltiples variables. Se encontraron 5 pacientes con las siguientes características: promedio de edad de 37,6 años, causas de enfermedad renal crónica diversas, y se realizaron 4 nefrectomías bilaterales manoasistidas y 1 nefrectomía bilateral abierta. El tiempo quirúrgico en promedio fue de 350 min. Ningún paciente presentó complicaciones médicas ni quirúrgicas posteriores a la nefrectomía, el tiempo entre los 2 procedimientos en promedio fue de 11,2 meses. Se realizaron 3 trasplantes renales de donante fallecido y 2 trasplantes renales de donante vivo. El tiempo quirúrgico promedio del trasplante fue de 301,8 min, los días de estancia intrahospitalaria en promedio fueron 15,8 y las cifras de creatinina disminuyeron en todos los pacientes con respecto a las cifras mostradas pretrasplante, y se mantuvieron en rangos cercanos a los normales durante un seguimiento de 3 meses.

Conclusiones: La nefrectomía bilateral pretrasplante renal es un procedimiento seguro, se debe realizar en pacientes que cumplan con alguna indicación y se debe valorar correctamente a los pacientes, teniendo en cuenta la morbilidad y mortalidad del procedimiento.

Palabras clave: Nefrectomía bilateral. Trasplante renal.

INTRODUCCIÓN

La nefrectomía bilateral pretrasplante renal era una práctica rutinaria en las etapas iniciales del trasplante renal (TR). En la década de 1970 se observó que este procedimiento no beneficiaba a todos los pacientes que recibirían un injerto renal y por eso se dejó solo para ciertas indicaciones, además de ser

un procedimiento con alta morbimortalidad en el transoperatorio y posoperatorio, tanto inmediato como a largo plazo¹. El tiempo en el que se realiza la nefrectomía es importante; en la actualidad, con el uso de eritropoyetina, se puede realizar de 6 a 8 semanas antes del trasplante sin la desventaja de la anemia². Las indicaciones para realizar nefrectomía pre-TR son eliminar un foco infeccioso, como en el caso de enfermedad renal crónica (ERC) secundaria a reflujo vesicoureteral (RVU), litiasis renal o pielonefritis crónica. En caso de que la ERC se deba a enfermedad renal poliquística autosómica (ERPA), la nefrectomía pretrasplante está indicada por el tamaño de los riñones, infección de los quistes o hemorragia intrarrenal. Otras indicaciones para realizar nefrectomía pretrasplante son facilitar el control de la hipertensión arterial sistémica, en caso de proteinuria importante y en caso de malignidad^{3,4}. Actualmente existen grupos que realizan la nefrectomía bilateral en el mismo acto quirúrgico que el TR, en pacientes seleccionados y a los

Correspondencia: Néstor Alonso Lechuga García

Servicio de Nefrología.

Instituto Nacional de Cardiología Ignacio Chávez.

Juan Badiano, 1. Col. Belisario Domínguez - Sección XVI.

Tlalpan, Ciudad de México. C.P. 14080.

nestor_lechuga@hotmail.com

Revisión por expertos bajo la responsabilidad de la Sociedad Española de Nefrología.

que, por lo general, se les coloca un injerto renal de donante vivo con buenos resultados⁵. El objetivo de realizar este trabajo es revisar y dar a conocer nuestra experiencia en nefrectomía bilateral pretrasplante.

CASOS CLÍNICOS

Se realizó un estudio retrospectivo, descriptivo y observacional de los expedientes de pacientes sometidos a nefrectomía bilateral antes de realizar TR en el período de 2014 a 2018, y se analizaron las siguientes variables: edad, sexo, causa de la ERC, indicación de la nefrectomía, tipo de TR, tiempo entre los 2 procedimientos, transfusiones de hemoderivados en el transoperatorio, tiempo quirúrgico, número de actos quirúrgicos, tipo de nefrectomía, panel reactivo de anticuerpos (PRA) pre- y posnefrectomía, terapia de inducción y mantenimiento, complicaciones médicas y quirúrgicas, creatinina pretrasplante, al alta, al mes y a los 3 meses, y función retardada del injerto.

En el período de 2014 a 2018 se encontraron los expedientes de 5 pacientes con las siguientes características: 3 de sexo masculino, 2 de sexo femenino; con promedio de edad de 37,6 años (rango, 20 a 45 años); las causas de ERC fueron 1 paciente con RVU (fig. 1), 2 pacientes con uropatía obstructiva (fig. 2), 1 paciente con enfermedad de Takayasu y 1 paciente con ERPA (figs. 3 y 4). El tipo de nefrectomía que se realizó fue laparoscópica manoasistida en 4 pacientes y abierta por vía transabdominal por línea media en 1 paciente; el tiempo quirúrgico en promedio fue de 350 min (rango, 160 a 540 min), la indicación de nefrectomía fue hipertensión arterial descontrolada en 1 caso, tumor renal derecho en 1 caso, infecciones de vías urinarias de repetición en 2 casos y el tamaño excesivo en otro. Durante la nefrectomía se transfundieron hemoderivados en 2 pacientes; en uno de ellos se vio reflejado en el PRA pretrasplante. Ningún paciente presentó complicaciones médicas ni quirúrgicas posteriores a la nefrectomía. El promedio de días de estancia intrahospitalaria fue de 10 días (rango de 8 a 14 días), el tiempo entre los 2 procedi-

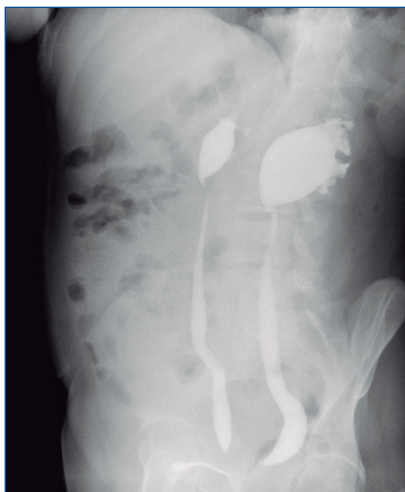


Figura 1. Urografía excretora de paciente con reflujo vesicoureteral.

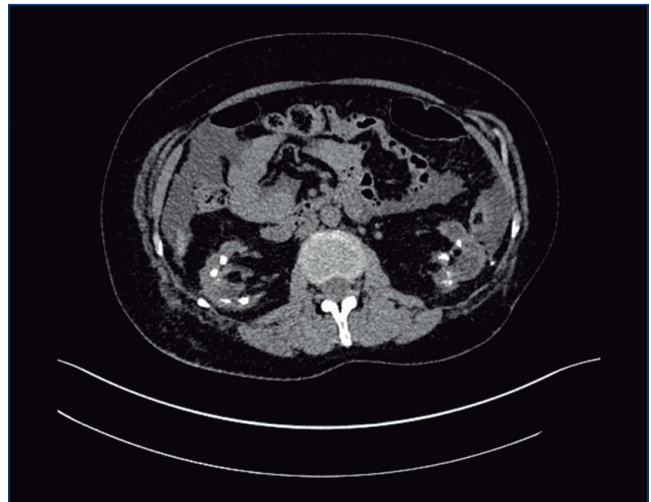


Figura 2. Tomografía computarizada simple de paciente con litiasis renal bilateral.

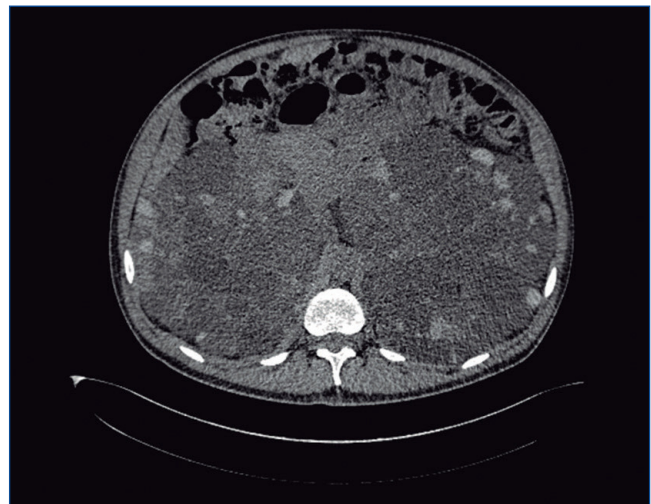


Figura 3. Tomografía computarizada simple de paciente con enfermedad renal poliquística autosómica.

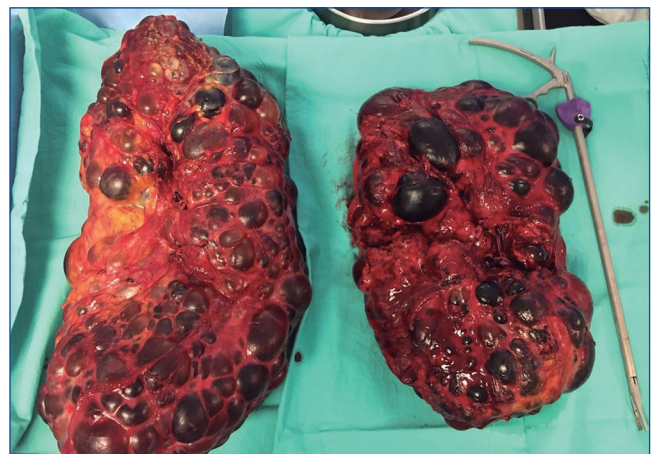


Figura 4. Piezas quirúrgicas de nefrectomía bilateral por enfermedad renal poliquística autosómica.

Tabla 1. Resultados

Variable	Paciente 1	Paciente 2	Paciente 3	Paciente 4	Paciente 5	Valores promedio
Edad (años)	43	20	44	36	45	37,6
Sexo	F	F	M	M	M	
Causa de la ERC	Takayasu	Uropatía obstructiva	Uropatía obstructiva	RVU	ERPA	
Indicación de la nefrectomía bilateral	HTA	Tumor renal derecho e IVU de repetición	Litiasis renal bilateral e IVU de repetición	IVU de repetición	Tamaño	
Tipo de nefrectomía	NBLM	NBLM	NBLM	NBLM	NBA	
Número de actos quirúrgicos	1	1	1	1	1	
Tiempo quirúrgico (min)	160	219	540	461	370	350
DEIH posnefrectomía bilateral	8	8	14	8	12	10
PRA prenefrectomía bilateral	I 4%, II 6%	I 1%, II 0%	I 3%, II 11%	–	–	
PRA pretrasplante renal	I 4%, II 6%	I 15%, II 0%	I 3%, II 11%	I 2%, II 6%	I 2%, II 0%	
Transfusiones	No	Sí	No	No	Sí	
Tiempo entre los 2 procedimientos (meses)	2	36	11	2	5	11,2
Tipo de trasplante renal	TRDVER	TRDC	TRDC	TRDVR	TRDC	
Terapia de inducción	Timoglobulina	Basiliximab	Basiliximab	Basiliximab	Basiliximab	
Isquemia caliente (min)	5	–	–	10	–	
Isquemia fría	45 min	17 h	16 h 20 min	140 min	14 h 32 min	
Tiempo quirúrgico (min)	180	219	390	390	330	301,8
Complicaciones	No	No	No	No	No	
DEIH postrasplante renal	20	20	15	10	14	15,8
Función retardada del injerto	No	No	No	No	Sí	
Creatinina pretrasplante renal	9,9	3,89	9,8	14	6,1	
Creatinina al alta	2,2	1,04	1,4	1,1	2,69	

Tabla 1. Resultados

Variable	Paciente 1	Paciente 2	Paciente 3	Paciente 4	Paciente 5
Creatinina al mes	1,9	0,97	1,44	1,26	1,41
Creatinina a los 3 meses	1,6	0,82	1,44	1,49	

DEIH: días de estancia intrahospitalaria; ERC: enfermedad renal crónica; ERPA: enfermedad renal poliquística autosómica; F: femenino; HTA: hipertensión arterial; IVU: infección de vías urinarias; M: masculino; NBA: nefrectomía bilateral abierta; NBLM: nefrectomía bilateral laparoscópica manoasistida; PRA: panel reactivo de anticuerpos; RVU: reflujo vesicoureteral; TRDC: trasplante renal de donante cadáver; TRDVER: trasplante renal de donante vivo emocionalmente relacionado; TRVR: trasplante renal de donante vivo relacionado.

mientos en promedio fue de 11,2 meses (rango, 2 a 36 meses). El tipo de TR que se realizó fue de donante cadáver en 3 pacientes, de donante vivo relacionado en 1 paciente y de donante vivo emocionalmente relacionado en 1 paciente. Cuatro pacientes se indujeron con basiliximab y 1 paciente con timoglobulina. El tiempo de isquemia caliente en el caso de los pacientes que recibieron un injerto de donante vivo fue de 5 y 10 min, el tiempo de isquemia fría fue de 45 y 140 min, el tiempo de isquemia fría para pacientes que recibieron un injerto de donante cadáver fue de 17 h, 16 h 20 min y 14 h 32 min. El tiempo quirúrgico promedio del trasplante fue de 301,8 min, los días de estancia intrahospitalaria en promedio fueron 15,8 días (rango, 14 a 20 días), y las cifras de creatinina disminuyeron en todos los pacientes con respecto a las cifras mostradas pretrasplante y se mantuvieron en rangos cercanos a los normales durante un seguimiento de 3 meses (tabla 1).

DISCUSIÓN

La nefrectomía bilateral pretrasplante es un procedimiento que se ha reservado para pacientes con indicaciones precisas debido a la alta morbilidad y mortalidad que pueden presentar los pacientes que se someten a este procedimiento. El tiempo para realizar la nefrectomía bilateral en pacientes con indicación es discutido. En el caso de ERC secundaria a ERPA, Kaplan et al³, en su serie de 2009, reportan a 9 pacientes sometidos a nefrectomía bilateral, 5 antes del TR y 4 después del TR, y observaron que los pacientes sometidos a nefrectomía pretrasplante presentaron más complicaciones asociadas a una mayor estancia intrahospitalaria³. Glassman et al, en el año 2000, dan a conocer su serie de 23 pacientes con ERPA sometidos a TR, de los cuales a 10 se les realizó nefrectomía durante el trasplante, a 9 no se les realizó nefrectomía bilateral y a 4 se les realizó nefrectomía bilateral pre-TR, y observaron mejores resultados en pacientes sometidos a nefrectomía bilateral de nativos y TR en el mismo acto quirúrgico⁶. Chebib et al⁷ en 2015 reportan que la nefrectomía bilateral o unilateral en caso de ERPA realizada pretrasplante no influye en la supervivencia a largo plazo de los receptores o del injerto renal, que es ligeramente mejor en este grupo que en la nefrectomía realizada postrasplante, sin ser estadísticamente

significativa⁷. Sin embargo, no existe un consenso en cuanto al tiempo en que se debe realizar la nefrectomía bilateral pretrasplante en casos de ERPA⁸.

En caso de infecciones del tracto urinario recurrentes por RVU, Casale et al⁹ reportan que se debe realizar nefrectomía bilateral pretrasplante y, en caso de presentar infecciones de vías urinarias después de este procedimiento, se debe valorar realizar ureterectomía bilateral⁹.

Los pacientes con ERC tienen una mayor incidencia de tumores renales, en especial los pacientes con terapia de reemplazo renal con diálisis¹⁰. Es por esto que Zorbas et al¹¹ recomiendan, sobre la base de los resultados de su estudio que se realizó en 2017, tomografía computarizada de abdomen sin medio de contraste como método de *screening* en pacientes con ERC y en protocolo de TR, ya que la presencia de un tumor renal es indicación para realizar nefrectomía y, de acuerdo a la patología de base (que llevó a la ERC), se debe valorar realizar uni- o bilateral¹¹.

La nefrectomía bilateral pretrasplante es un procedimiento con una alta morbilidad y mortalidad, que puede ser significativa. En nuestra revisión se encuentran 5 casos de pacientes sometidos a este procedimiento por diversas condiciones. A todos se les individualizó en cuanto al abordaje quirúrgico, a sabiendas de que el abordaje laparoscópico es menos invasivo y se traduce en una recuperación más rápida. En cuanto al tiempo entre la nefrectomía bilateral y el trasplante, el grupo de pacientes que recibió un injerto de donante vivo se benefició, ya que tuvo menor tiempo de espera para realizar el trasplante. En general, en nuestra serie de casos, que se ha presentado anteriormente, se han obtenido buenos resultados a corto y mediano plazo. Es de gran importancia continuar con el seguimiento y determinar a largo plazo las ventajas o bondades de este procedimiento en pacientes seleccionados.

CONCLUSIONES

La nefrectomía bilateral pre-TR es un procedimiento seguro, pero no deja de ser muy mórbido y podría aumentar el riesgo

inmunológico en pacientes candidatos a TR, con todas las posibles complicaciones que conlleva. Se debe realizar en pacientes que cumplan con alguna indicación y se debe valorar correctamente a los pacientes, y hay que tener en cuenta la morbilidad y mortalidad del procedimiento.

Conflicto de intereses

Los Dres. Néstor Alonso Lechuga García, Héctor Benjamín García Aguilar, Roberto Enrique Faasch Perdomo y Eduardo Mancilla Urrea declaran que no tienen conflictos de interés.

REFERENCIAS BIBLIOGRÁFICAS

- Gómez Campderá FJ. Nefrectomía bilateral en diálisis. *Nefrología*. 1996;16:481-6.
- Darby CR, Cranston D, Raine AEG, Morris PJ. Bilateral nephrectomy before transplantation: indications, surgical approach, morbidity and mortality. *Br J Surg*. 1991;78:305-7.
- Kaplan JR, Sung RS, Wolf JS. Bilateral Native Nephrectomy: Before or After Renal Transplantation? *UJ*. 2009;2.
- Konnak JW, Hyndman CW, Cerny JS. Bilateral nephrectomy prior to renal transplantation. *J Urol*. 1972;107:9-11.
- Lopez Vite JO, Navarro del Valle CI, Hernandez Ortega JL, Hernandez Aguilar S, Cardona Perez MA. Trasplante renal simultáneo con nefrectomía bilateral: experiencia en el Centro Hospitalario Nuevo Sanatorio Durango. *Acta Médica Grupo Ángeles*. 2014;12:71-5.
- Glassman DT, Nipkow L, Bartlett ST, Jacobs SC. Bilateral nephrectomy with concomitant renal graft transplantation for autosomal dominant polycystic kidney disease. *J Urol*. 2000;164:661-4.
- Chebib FT, Prieto M, Jung Y, Irazabal MV, Kremers WK, Dean PG, et al. Native nephrectomy in renal transplant recipients with autosomal-dominant polycystic kidney disease. *Transplant Direct*. 2015;1:e43.
- Argyrou C, Moris D, Vernadakis S. Tailoring the "perfect fit" for renal transplant recipients with end-stage polycystic kidney disease: indications and timing of native nephrectomy. *In Vivo*. 2017;31:307-12.
- Casale P, Grady RW, Mitchell ME, Healey P. Recurrent urinary tract infection in the post-transplant reflux nephropathy patient: is reflux in the native ureter the culprit? *Pediatr Transplant*. 2005;9:324-7.
- Denton MD, Magee CC, Ovuworie C, Mauyyedi S, Pascual M, Colvin RB, et al. Prevalence of renal cell carcinoma in patients with ESRD pre-transplantation: A pathologic analysis. *Kidney Int*. 2002;61:2201-9.
- Zorbas KA, Karhadkar SS, Lau KN, Di Carlo A. Renal cell carcinoma in kidney transplant candidates. *Transplant Proc*. 2017;49:1312-7.