

Efecto de las soluciones biocompatibles sobre la membrana peritoneal. ¿Qué aporta la biopsia peritoneal?

Gloria del Peso¹, José Antonio Jiménez-Heffernan², María Auxiliadora Bajo¹,
Marta Ossorio¹, Lina León¹, Yanieli Hernández¹, Rafael Selgas¹

¹Servicio de Nefrología. Hospital Universitario La Paz. Instituto de Investigación Hospital Universitario La Paz (IdiPAZ). Instituto Reina Sofía de Investigaciones Nefrológicas (IRSIN). Red de Investigación Renal (RedinREN). Madrid

²Servicio de Anatomía Patológica. Hospital Universitario La Princesa. Instituto de Investigación Sanitaria La Princesa. Madrid

NefroPlus 2020;12(1):8-14

© 2020 Sociedad Española de Nefrología. Servicios de edición de Elsevier España S.L.U.

RESUMEN

La biopsia peritoneal es el método de referencia del diagnóstico de las alteraciones anatómicas secundarias al tratamiento con diálisis peritoneal (DP), pero su principal limitación es su invasividad. Algunos autores han sugerido que la uremia o la diabetes puede condicionar *per se* cambios en la estructura peritoneal aunque otros estudios han puesto de manifiesto que algunos factores relacionados con la propia técnica, especialmente el uso de soluciones no biocompatibles, son los principales factores determinantes.

Hasta el momento, la mayoría de los estudios de biopsia peritoneal en pacientes en DP han sido realizados en pacientes con alteraciones funcionales peritoneales tratados con soluciones no biocompatibles durante largos periodos de tiempo, lo que limita la interpretación de los hallazgos. La mayor parte de los estudios han confirmado los efectos deletéreos descritos con estas soluciones *in vitro*, *ex vivo* y en animales. Las principales alteraciones encontradas han sido la pérdida de la capa mesotelial, la existencia de transición mesotelio-mesenquimal (TMM), un aumento del grosor submesotelial y una vasculopatía hialinizante (VH), proporcionales al tiempo en DP. Los pacientes con disfunción marcada de la función peritoneal presentan, además, un aumento considerable de la densidad vascular, que no está presente en pacientes funcionalmente estables, incluso tras largos periodos de tratamiento.

Los estudios realizados en pacientes con soluciones más biocompatibles han demostrado mejor preservación de la capa mesotelial, con peritoneos prácticamente intactos en pacientes con largas estancias en DP, con antecedentes de peritonitis o sin ellos, menores TMM y fibrosis, y menos vasculopatía hialinizante.

Palabras clave: Biopsia peritoneal. Diálisis peritoneal. Soluciones biocompatibles.

CRITERIOS UTILIZADOS PARA LA REVISIÓN: búsqueda de artículos en PubMed con los términos «biopsia peritoneal», «diálisis peritoneal» y «soluciones biocompatibles», publicados en inglés y castellano desde 1998.

INTRODUCCIÓN

La principal limitación para el uso habitual de la biopsia peritoneal en la práctica clínica de diálisis peritoneal (DP) es su invasi-

vidad, aunque es una técnica que puede proporcionar importante información sobre las características de la membrana peritoneal. Sus complicaciones son infrecuentes y leves.

El conocimiento de la histología peritoneal normal es importante para una correcta interpretación de los datos morfológicos. El peritoneo está compuesto por una monocapa de células mesoteliales, membrana basal submesotelial, espacio intersticial (compuesto de matriz extracelular, células y vasos sanguíneos y linfáticos), tejido graso y fascia muscular. Los principales parámetros anatómicos que se analizan en la biopsia del peritoneo son: integridad mesotelial, fibrosis submesotelial, inflamación, vasculopatía hialinizante (VH), angiogénesis (densidad vascular), transición mesotelio-mesenquimal o TMM (células de origen mesotelial en

Correspondencia: Gloria del Peso

Servicio de Nefrología.
Instituto de Investigación Hospital Universitario La Paz (IdiPAZ).
Hospital Universitario La Paz.
Paseo de la Castellana, 261. 28046 Madrid.
gloria.delpeso@salud.madrid.org

Revisión por expertos bajo la responsabilidad de la Sociedad Española de Nefrología.

el espacio submesotelial) y activación miofibroblástica. En individuos sanos, la densidad vascular está considerablemente aumentada en niños menores de 2 años y en adultos en comparación con los otros grupos de edad, pues no existen diferencias importantes en cuanto a la edad en el grosor intersticial¹.

Casi todos los pacientes en DP con el tiempo presentan alteraciones morfológicas de la membrana peritoneal. Algunos autores han atribuido parte de los hallazgos observados en la biopsia peritoneal (principalmente, fibrosis y vasculopatía) a la propia uremia o a la existencia de diabetes mellitus²⁻⁴. Sin embargo, las alteraciones descritas en pacientes urémicos sin DP o en diabéticos son de grado muy leve y empeoran con la DP, lo que sugiere que es la propia DP el principal factor determinante. Otros estudios no han confirmado las diferencias en cuanto a fibrosis en pacientes urémicos frente a controles sanos⁵ ni tampoco en angiogénesis². Un estudio de autopsias realizado por nuestro grupo⁶ apoya la idea de que la DP es el principal factor relacionado con la vasculopatía hialinizante dado que, al analizar los vasos sanguíneos intra- y extraperitoneales de pacientes en DP, se observó que los vasos afectados por vasculopatía eran los primeros y no todos por igual, lo que hubiera apoyado que la uremia fuera un factor determinante. En definitiva, los factores relacionados con la DP, en especial el uso de soluciones no biocompatibles, determinan las principales alteraciones morfológicas que se han descrito.

Existe un sesgo en la mayoría de los estudios de biopsia peritoneal ya que se han realizado en pacientes tratados con soluciones convencionales ricas en productos de degradación de la glucosa (PDG), con largas estancias en la técnica o con fallo de la función peritoneal, por lo que describen de forma casi universal alteraciones anatómicas importantes. Sin embargo, algunos estudios que han analizado pacientes estables en DP, sin agresiones peritoneales importantes (como peritonitis grave o sobrecarga de soluciones de diálisis ricas en glucosa), no presentan alteraciones importantes del peritoneo durante los primeros años en DP^{2,7,8}.

ESTUDIOS DE BIOPSIA PERITONEAL EN PACIENTES TRATADOS CON SOLUCIONES CONVENCIONALES (FIG. 1)

Existen múltiples evidencias *in vitro*, *ex vivo* y en modelos animales del efecto negativo que provocan las soluciones convencionales sobre la membrana peritoneal⁹⁻¹². Sin embargo, pocos estudios analizan la anatomía peritoneal en pacientes en DP tratados con estas soluciones. En general, se han descrito casos aislados o series pequeñas, en muchos casos con muestras peritoneales extraídas de pacientes con problemas de funcionamiento de la membrana.

La lesión inicial que se observa en la membrana peritoneal es la pérdida de las células mesoteliales. En un estudio de 35 pacientes estables en DP con menos de 2 años en la técnica tratados con soluciones convencionales⁷, el 74% presentaba pérdida parcial o total de la capa mesotelial, acompañada en el 17% de TMM. La existencia de TMM fue considerablemente más frecuente en pacientes con alto transporte peritoneal y aumentó de manera progresiva con el tiempo en DP.

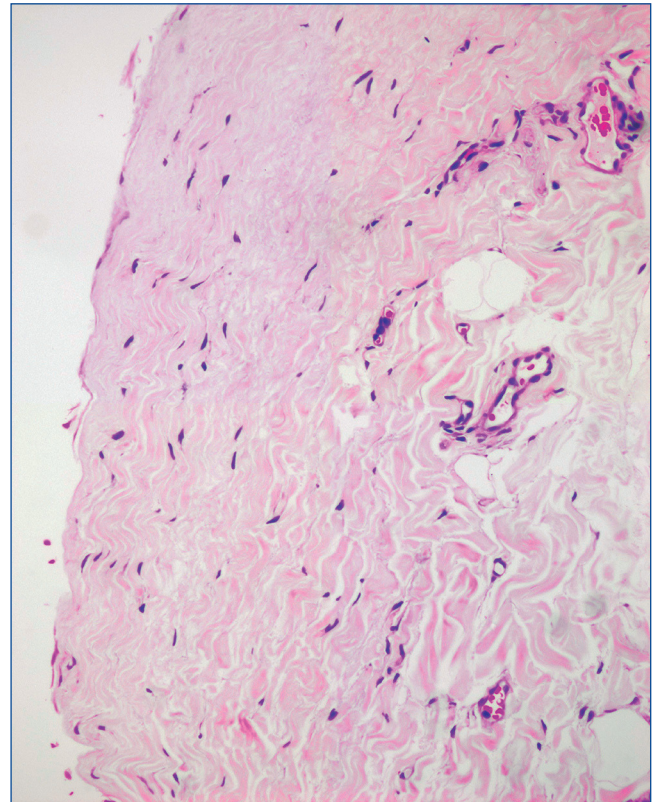


Figura 1. Biopsia peritoneal de paciente tratado con solución convencional que muestra mesotelio casi ausente y submesotelio aumentado de aspecto compacto.

Varios estudios describen un aumento del grosor submesotelial con el tiempo en DP en pacientes con soluciones convencionales^{2,3,13}. La serie más amplia es la descrita en 2002 por Williams et al.², que observan, en una muestra de 130 pacientes, un incremento progresivo del grosor submesotelial con el tiempo en DP, y solo es importante en pacientes con fallo de membrana. Otro estudio, realizado por Honda et al.³, encontró similares hallazgos en 40 pacientes en DP con soluciones convencionales, aunque este estudio adolece del mismo problema que el estudio anterior al incluir varios pacientes con fallo de membrana. Ambos estudios observan un aumento de la prevalencia y gravedad de la VH con el tiempo en DP. Del Peso et al.⁷ describen una prevalencia de fibrosis del 46% y vasculopatía, en general de grado leve, en el 17% de los pacientes. Por lo que respecta al número de vasos peritoneales, varios estudios^{7,8} han descrito que la angiogénesis no aumenta con el tiempo en DP en pacientes estables sin problemas de la membrana peritoneal, pues se ha asociado fundamentalmente con membranas con disfunción² y con esclerosis peritoneal encapsulante¹⁴.

ESTUDIOS EXPERIMENTALES CON SOLUCIONES BIOCOMPATIBLES

Hace unos años comenzaron a utilizarse soluciones de DP más biocompatibles que trataban de atenuar los efectos deletéreos de las convencionales sobre la membrana peritoneal. Estas so-

luciones tienen un contenido más bajo en PDG, un pH más fisiológico y tienen como tampón bicarbonato y/o lactato en distintas proporciones. Las soluciones de DP biocompatibles tienen diferentes contenidos en PDG^{15,16} y esto debería tenerse en cuenta a la hora de interpretar los resultados, aunque esto no siempre ha sido así.

Existe mucha evidencia científica experimental que muestra el beneficio de las soluciones biocompatibles sobre la membrana peritoneal. Diversos estudios *in vitro* y *ex vivo*¹⁷⁻¹⁹ han demostrado que estas soluciones son mejor toleradas por las células mesoteliales y se ha observado que el fenotipo mesotelial se conserva mejor y durante periodos de tiempo más prolongados que con soluciones convencionales y hay menor inducción de TMM. Igualmente, los estudios en modelos animales describen casi de forma universal atenuación de las lesiones descritas con soluciones convencionales. Se observa *mejor preservación del peritoneo*²⁰⁻²³, *menor grado de fibrosis*²¹⁻²⁴ y *menor inducción de angiogénesis*²⁰⁻²⁴ en animales tratados con soluciones biocompatibles frente a los tratados con soluciones convencionales. Algunos de ellos describen, además, menor acúmulo de productos de glicación avanzada (AGE) con estas soluciones²¹. La VH no se ha analizado en modelos animales al no haberse conseguido reproducir.

Asimismo, estudios recientes²⁵ han observado *menor respuesta inflamatoria* peritoneal con estas soluciones, con menor infiltración peritoneal de macrófagos M2 (fenotipo asociado con fibrosis) y de linfocitos Th7/IL-17⁺ (relacionados con respuesta inmunitaria peritoneal), lo que apoya los hallazgos anteriormente descritos de mejor tolerancia peritoneal.

ESTUDIOS DE BIOPSIA PERITONEAL EN PACIENTES TRATADOS CON SOLUCIONES BIOCOMPATIBLES (FIG. 2)

Existen pocos estudios de biopsia peritoneal en pacientes en DP tratados con estas soluciones (tabla 1). En general, incluyen un escaso número de pacientes y casi todos con largas estancias en la técnica. Los primeros casos descritos muestran mejor preservación de la capa mesotelial, con peritoneos prácticamente intactos en pacientes con largas estancias en DP, con antecedentes de peritonitis o sin ellos²⁶⁻²⁸. Algunos autores han observado un aumento del grosor submesotelial tras cortas estancias en DP²⁹, mientras que otros describen pacientes con largas estancias en la técnica que apenas desarrollan fibrosis con estas soluciones^{26,27}. En estos primeros estudios, tanto en los pacientes con cortas estancias como en aquellos con largas estancias, no se ha observado aumento de angiogénesis ni desarrollo de VH con estas soluciones^{26,27,29}.

La primera serie de pacientes en DP tratados con soluciones biocompatibles fue descrita en 2012 por Ayuzawa et al.³⁰, que observan mínimos cambios en la membrana peritoneal en 11 pacientes con más de 3 años en DP. Su principal limitación es que se trata de una serie pequeña y que 7 de los 11 pacientes estaban recibiendo un tratamiento combinado de DP y hemodiálisis en el momento de la obtención de la biopsia a causa de problemas funcionales de la membrana peritoneal, lo que puede condicionar, en parte, los hallazgos encontrados. El primer

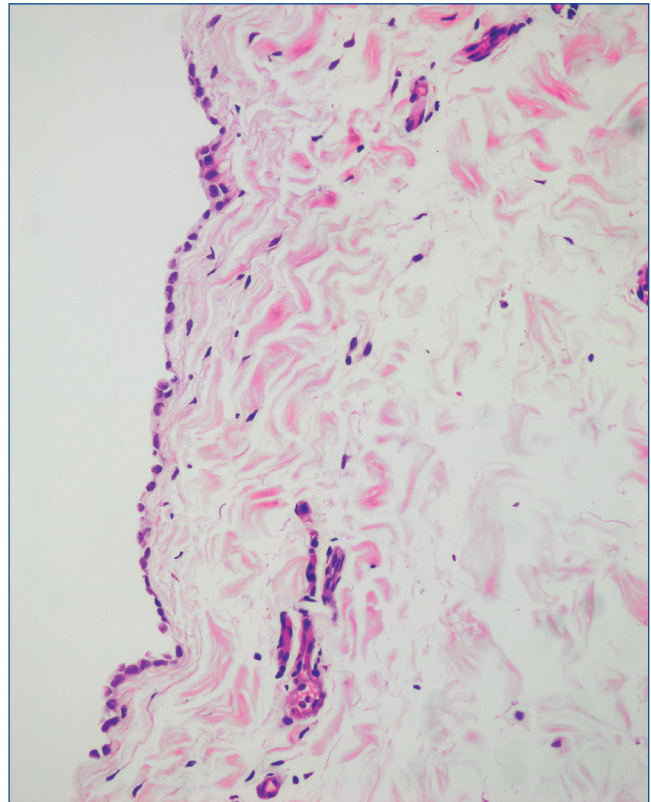


Figura 2. Biopsia peritoneal de paciente tratado con solución biocompatible con mesotelio íntegro y submesotelio de grosor normal de aspecto laxo.

estudio comparativo fue realizado por Kawanishi et al.³¹ en 24 pacientes en DP (12 tratados con soluciones biocompatibles y 12 con soluciones convencionales) con largas estancias en DP y sin antecedente de peritonitis, y en 13 controles urémicos sin diálisis. Los principales hallazgos encontrados fueron menor grado de fibrosis y VH, así como menor depósito de AGE, en pacientes con soluciones biocompatibles. Paradójicamente, observaron un aumento de la proliferación vascular peritoneal en estos pacientes, que no se asociaba a problemas funcionales peritoneales. Hay que tener en cuenta que esta serie incluye 11 pacientes con fallo de membrana.

Hamada et al.³², en un estudio multicéntrico con pacientes con largas estancias en DP y sin peritonitis previa, confirman una menor progresión de la VH con soluciones biocompatibles, aunque no encuentran diferencias significativas en cuanto al grosor submesotelial con ambas soluciones. Más tarde, Del Peso et al.³³, en un estudio comparativo ajustado por tiempo en DP de 23 pacientes tratados con soluciones biocompatibles frente a 23 pacientes con soluciones convencionales, con un seguimiento medio de 2 años y biopsias peritoneales extraídas en situación clínica estable, describen una considerable mejor preservación mesotelial y menor prevalencia y gravedad de la VH. Asimismo, observan una tendencia a menor inducción de fibrosis y TMM, que alcanzó la significación estadística cuando se excluyó a los pacientes con antecedentes de peritonitis.

Tabla 1. Estudios de biopsia peritoneal en pacientes tratados con soluciones biocompatibles

| | Número de pacientes | Tiempo en DP | Daño mesotelial | Transición mesotelio-mesenquimal | Fibrosis submesotelial | VH | Angiogénesis | Comentarios |
|------------------------|--------------------------------------|---------------------------|-----------------|----------------------------------|------------------------|-------------|--------------|--|
| Shimizu, 2007 | 1 BC | 4 años | Mínimo | - | No | No | - | - |
| Tonar, 2010 | 1 BC | 6 meses | - | - | Sí | - | No | Comparación entre antes de la DP y después del inicio de la DP |
| Ayuzawa, 2012 | 11 BC | > 3 años | - | - | Mínima | Mínima | - | - 7 pacientes con terapia híbrida DP/HD - Varios pacientes con fallo de membrana - Sin aumento de fibrosis y VH con tiempo de DP |
| Kamijo, 2013 | 1 BC | 9 años | No | - | Mínima | No | - | - |
| Kawanishi, 2013 | 12 BC 12 CV 13 urémicos | 52 meses 57 meses - | - | - | Menor en BC | Menor en BC | Mayor en BC | 11 pacientes con fallo de membrana |
| Hamada, 2015 | 61 BC 80 CV | 33 meses 62 meses | - | - | Similar entre BC y CV | Menor en BC | - | 15 pacientes con terapia híbrida DP/HD |
| Del Peso, 2016 | 23 BC 23 CV | 22 meses 24 meses | Menor en BC | Menor en BC | Menor en BC | Menor en BC | - | Pacientes sin fallo de membrana |
| Schaefer, 2018 | 82 BC 90 urémicos 56 controles | 2-85 meses | Mínimo | Sí | Mínima | - | Sí | - Sin grupo control con CV - Mayor lesión mesotelial y fibrosis a mayor tiempo DP |
| Tawada, 2019 | 73 BC 54 CV | 44 meses 102 meses | - | - | Menor en BC | Menor en BC | - | 52 pacientes con fallo de membrana |

BC: solución biocompatible; CV: solución convencional; DP: diálisis peritoneal; HD: hemodiálisis; VH: vasculopatía hialinizante.

Tawada et al.³⁴, en una serie de 127 pacientes con largas estancias en DP (73 tratados con soluciones biocompatibles y 54 con soluciones convencionales) que incluye a 52 pacientes con fallo funcional peritoneal, han confirmado los hallazgos descritos por Kawanishi et al.: menor fibrosis, VH y depósito de AGE en pacientes con soluciones biocompatibles. Paralelamente a lo anteriormente descrito por Kawanishi et al., este estudio encuentra aumento de la densidad vascular en pacientes con soluciones biocompatibles, pero no diferente de forma importante a lo encontrado en pacientes con soluciones convencionales. Más recientemente, estudios realizados con microscopio electrónico han encontrado menores alteraciones ultraestructurales en células endoteliales y pericitos de pacientes con soluciones biocompatibles cuando se compararon con los tratados con soluciones convencionales³⁵.

En un sentido inverso a lo encontrado en adultos, Schaefer et al.³⁶, en una población pediátrica en DP tratada con soluciones biocompatibles, han descrito intensa angiogénesis en etapas tempranas del tratamiento, acompañada de signos inflamatorios (infiltración de leucocitos y macrófagos), TMM y activación fibroblástica. La principal limitación de este estudio es la ausencia de un grupo tratado con soluciones convencionales que sirva de control. Un estudio transcriptómico y proteómico realizado anteriormente por el mismo grupo³⁷ en 15 niños tratados con soluciones biocompatibles relacionó la existencia de vascu-

lopatía en arteriolas peritoneales con sobreexpresión del sistema de complemento y lo correlacionó con el grado de exposición a glucosa y el grado de vasculopatía. No puede descartarse un factor relacionado con la edad para justificar las diferencias entre niños y adultos en su respuesta a soluciones biocompatibles.

En conclusión, los distintos estudios realizados con biopsia peritoneal en pacientes adultos tratados con soluciones biocompatibles han demostrado, en general, una atenuación de las alteraciones descritas con soluciones convencionales, como menor lesión mesotelial, menor TMM y fibrosis, y menor VH. La biopsia peritoneal es una técnica que puede proporcionar una información muy valiosa a la hora de interpretar los mecanismos fisiopatológicos que se producen en la membrana peritoneal y nos puede ayudar a comprender el diferente impacto que tienen las distintas soluciones en el funcionamiento del peritoneo.

Financiación

Esta investigación ha sido financiada por becas del Instituto de Salud Carlos III (PI15/00120 a R.S. y PI18/00882 a M.A.B.).

Conflicto de intereses

Los autores declaran que no tienen conflictos de interés.

Conceptos clave

1. La biopsia peritoneal es el método ideal para conocer las alteraciones morfológicas peritoneales derivadas del tratamiento con diálisis peritoneal (DP), pero su uso es limitado por su invasividad.
2. Para interpretar correctamente la biopsia peritoneal, es necesario conocer varios parámetros: edad del paciente, tiempo en DP, antecedentes peritoneales, tipo de soluciones utilizadas y estado funcional de la membrana en el momento de la toma de la muestra.
3. Las alteraciones anatómicas observadas en pacientes en DP se relacionan, fundamentalmente, con factores derivados del propio tratamiento con DP, más que con la existencia de uremia o de diabetes.
4. Múltiples estudios *in vitro*, *ex vivo* y en animales, así como en pacientes tratados con DP, han demostrado que las soluciones convencionales provocan efectos nocivos en la membrana peritoneal. Las alteraciones peritoneales observadas con más frecuencia son: pérdida del mesotelio, transición mesotelio-mesenquimal (TMM), fibrosis submesotelial y vasculopatía hialinizante (VH). Los pacientes con fallo funcional peritoneal presentan, además, aumento del número de vasos (angiogénesis).
5. El uso de soluciones biocompatibles atenúa el daño peritoneal observado con soluciones convencionales y se ha descrito mejor preservación del mesotelio y menor inducción de TMM, fibrosis y VH. Estos hallazgos se han demostrado tanto en estudios experimentales como en pacientes en DP.

En definitiva, la biopsia peritoneal nos proporciona información muy valiosa de la respuesta del peritoneo al uso de soluciones de diálisis con distinta biocompatibilidad.

REFERENCIAS BIBLIOGRÁFICAS

- Schaefer B, Bartosova M, Macher-Goeppinger S, Ujszaszi A, Wallwiener M, Nyarangi-Dix J, et al. Quantitative histomorphometry of the healthy peritoneum. *Sci Rep.* 2016;6:21344.
- Williams JD, Craig KJ, Topley N, Von Ruhland C, Fallon M, Newman GR, et al; Peritoneal Biopsy Study Group. Morphologic changes in the peritoneal membrane of patients with renal disease. *J Am Soc Nephrol.* 2002;13:470-9.
- Honda K, Hamada C, Nakayama M, Miyazaki M, Sherif AM, Hara-da T, et al; Peritoneal Biopsy Study Group of the Japanese Society for Peritoneal Dialysis. Impact of uremia, diabetes, and peritoneal dialysis itself on the pathogenesis of peritoneal sclerosis: a quantitative study of peritoneal membrane morphology. *Clin J Am Soc Nephrol.* 2008;3:720-8.
- Contreras-Velázquez JC, Soto V, Jaramillo-Rodríguez Y, Samaniego-Ríos LI, Quiñones-Pérez V, Ávila M et al. Clinical outcomes and peritoneal histology in patients starting peritoneal dialysis are related to diabetic status and serum albumin levels. *Kidney Int Suppl.* 2008;108:S34-41.
- Jiménez-Heffernan JA, Aguilera A, Aroeira LS, Lara-Pezzi E, Bajo MA, Del Peso G, et al. Immunohistochemical characterization of fibroblast subpopulations in normal peritoneal tissue and in peritoneal dialysis-induced fibrosis. *Virchows Arch.* 2004;444:247-56.
- Jiménez-Heffernan JA, Perna C, Bajo MA, Picazo ML, Del Peso G, Aroeira L, et al. Tissue distribution of hyalinizing vasculopathy lesions in peritoneal dialysis patients: an autopsy study. *Pathol Res Pract.* 2008;204:563-7.
- Del Peso G, Jiménez-Heffernan JA, Bajo MA, Aroeira LS, Aguilera A, Fernández-Perpén A, et al. Epithelial-to-mesenchymal transition of mesothelial cells is an early event during peritoneal dialysis and is associated with high peritoneal transport. *Kidney Int Suppl.* 2008;108:S26-33.
- Sherif AM, Nakayama M, Maruyama Y, Yoshida H, Yamamoto H, Yokoyama K, et al. Quantitative assessment of the peritoneal vessel density and vasculopathy in CAPD patients. *Nephrol Dial Transplant.* 2006;21:1675-81.
- Yáñez-Mó M, Lara-Pezzi E, Selgas R, Ramírez-Huesca M, Domínguez-Jiménez C, Jiménez-Heffernan JA, et al. Peritoneal dialysis and epithelial-to-mesenchymal transition of mesothelial cells. *N Engl J Med.* 2003;348:403-13.
- Aroeira LS, Aguilera A, Selgas R, Ramírez-Huesca M, Pérez-Lozano ML, Cirugeda A, et al. Mesenchymal conversion of mesothelial cells as a mechanism responsible for high solute transport rate in peritoneal dialysis: Role of vascular endothelial growth factor. *Am J Kidney Dis.* 2005;46:938-48.
- Aroeira LS, Aguilera A, Sanchez-Tomero JA, Bajo MA, Del Peso G, Jimenez-Heffernan JA, et al. Epithelial to mesenchymal transition and peritoneal membrane failure in peritoneal dialysis patients: pathologic significance and potential therapeutic interventions. *J Am Soc Nephrol.* 2007;18:2004-13.
- Rodriguez-Diez R, Aroeira LS, Orejudo M, Bajo MA, Jimenez-Heffernan JA, Rodriguez-Diez RR, et al. IL-17A is a novel player in dialysis-induced peritoneal damage. *Kidney Int.* 2014;86:303-15.
- Plum J, Hermann S, Fuschöller A, Schoenicke G, Donner A, Röhrborn A, et al. Peritoneal sclerosis in peritoneal dialysis patients related to dialysis settings and peritoneal transport properties. *Kidney Int Suppl.* 2001;78:S42-7.
- Mateijsen MA, van der Wal AC, Hendriks PM, Zweers MM, Mulder J, Struijk DG, et al. Vascular and interstitial changes in the peritoneum of CAPD patients with peritoneal sclerosis. *Perit Dial Int.* 1999;19:517-25.
- Erixon M, Wieslander A, Linden T, Carlsson O, Forsbäck G, Svensson E, et al. How to avoid glucose degradation products in peritoneal dialysis fluids. *Perit Dial Int.* 2006;26:490-7.
- Perl J, Nessim SJ, Bargman JM. The biocompatibility of neutral pH, low-GDP peritoneal dialysis solutions: benefit at bench, bedside, or both? *Kidney Int.* 2011;79:814-24.
- Do JY, Kim YL, Park JW, Cho KH, Kim TW, Yoon KW, et al. The effect of low glucose degradation product dialysis solution on epithelial-to-mesenchymal transition in continuous ambulatory peritoneal dialysis patients. *Perit Dial Int.* 2005;Suppl 3:S22-5.
- Bajo MA, Pérez-Lozano ML, Albar-Vizcaíno P, Del Peso G, Castro MJ, González-Mateo G, et al. Low-GDP peritoneal dialysis fluid ('balance') has less impact in vitro and ex vivo on epithelial-to-mesenchymal transition (EMT) of mesothelial cells than a standard fluid. *Nephrol Dial Transplant.* 2011;26:282-91.
- Fernández-Perpén A, Pérez-Lozano ML, Bajo MA, Albar-Vizcaíno P, Sandoval Correa P, Del Peso G, et al. Influence of bicarbonate/low-GDP peritoneal dialysis fluid (BicaVera) on in vitro and ex vivo epithelial-to-mesenchymal transition of mesothelial cells. *Perit Dial Int.* 2012;32:292-304.
- Hekking LH, Zareie M, Driesprong BA, Faict D, Welten AG, de Greeuw I, et al. Better preservation of peritoneal morphologic features and defense in rats after long-term exposure to a bicarbonate/lactate- buffered solution. *J Am Soc Nephrol.* 2001;12:2775-86.
- Mortier S, Faict D, Schalkwijk CG, Lameire NH, De Vriese AS. Long-term exposure to new peritoneal dialysis solutions: Effects on the peritoneal membrane. *Kidney Int.* 2004;66:1257-65.
- Zareie M, van Lambalgen AA, ter Wee PM, Hekking LH, Keuning ED, Schadee-Eestermans IL, et al. Better preservation of the peritoneum in rats exposed to amino acid-based peritoneal dialysis fluid. *Perit Dial Int.* 2005;25:58-67.
- Krediet RT, Zweers MM, van Westrhenen R, Zegwaard A, Struijk DG. Effects of reducing the lactate and glucose content of PD solutions on the peritoneum. Is the future GLAD? *NDT Plus.* 2008;1(Suppl 4):iv56-iv62.
- Kim CD, Kwon HM, Park SH, Oh EJ, Kim MH, Choi SY, et al. Effects of low glucose degradation products peritoneal dialysis fluid on the peritoneal fibrosis and vascularization in a chronic rat model. *Ther Apher Dial.* 2007;11:56-64.
- Cuenca MV, Keuning ED, Talhout W, Paauw NJ, van Ittersum FJ, ter Wee PM, et al. Differences in peritoneal response after exposure to low-GDP bicarbonate/lactate-buffered dialysis solution compared to conventional dialysis solution in a uremic mouse model. *Int Urol Nephrol.* 2018;50:1151-61.
- Shimizu H, Ishibashi Y, Kumagai T, Kaname S, Fujita T, Sai K, et al. Long-term effect of peritoneal dialysis fluid with neutral pH and low glucose degradation product concentration on peritoneum: a case report. *Perit Dial Int.* 2007;27:92-4.
- Kamijo Y, Lida H, Saito K, Furutera R, Ishibashi Y. Normal peritoneum after nine years of peritoneal dialysis with biocompatible dialysate: a case report. *Perit Dial Int.* 2013;33:712-4.

28. Tsukamoto M, Ishibashi Y, Takazawa Y, Komemushi Y, Kume H. Normal peritoneal histology after ten years of peritoneal dialysis in a contemporary Japanese patient. *Perit Dial Int.* 2013;33:463-4.
29. Tonar Z, Opatrná S, Krízková V, Kocová J, Boudová L, Hes O, et al. A case study on peritoneal dialysis with biocompatible peritoneal dialysis fluid: Increase in submesothelial compact zone thickness but not vessel density. *Ther Apher Dialysis.* 2010;14:438-41.
30. Ayuzawa N, Ishibashi Y, Takazawa Y, Kume H, Fujita T. Peritoneal morphology after long-term peritoneal dialysis with biocompatible fluid: Recent clinical practice in Japan. *Perit Dial Int.* 2012;32:159-67.
31. Kawanishi K, Honda K, Tsukada M, Oda H, Nitta K. Neutral solution low in glucose degradation products is associated with less peritoneal fibrosis and vascular sclerosis in patients receiving peritoneal dialysis. *Perit Dial Int.* 2013;33:242-51.
32. Hamada C, Honda K, Kawanishi K, Nakamoto H, Ito Y, Sakurada T, et al. Morphological characteristics in peritoneum in patients with neutral peritoneal dialysis solution. *J Artif Organs.* 2015;18:243-50.
33. Del Peso G, Jiménez-Heffernan JA, Selgas R, Remón C, Ossorio M, Fernández-Perpén A, et al. Biocompatible dialysis solutions preserve peritoneal mesothelial cell and vessel wall integrity. A case-control study on human biopsies. *Perit Dial Int.* 2016;36:129-34.
34. Tawada M, Hamada C, Suzuki Y, Sakata F, Sun T, Kinashi H, et al. Effects of long-term treatment with low-GDP, pH-neutral solutions on peritoneal membranes in peritoneal dialysis patients. *Clin Exp Nephrol.* 2019;23:689-99.
35. Kawanishi K, Honda K, Hamada C. Recommendations for pathological diagnosis on biopsy samples from peritoneal dialysis patients. *Pleura and Peritoneum* 2017;2:3-15.
36. Schaefer B, Bartosova M, Macher-Goeppinger S, Sallay P, Vörös P, Ranchin B, et al. Neutral pH and low-glucose degradation product dialysis fluids induce major early alterations of the peritoneal membrane in children on peritoneal dialysis. *Kidney Int.* 2018;94:419-29.
37. Bartosova M, Schaefer B, Bermejo JL, Tarantino S, Lasitschka F, Macher-Goeppinger S, et al. Complement activation in peritoneal dialysis-induced arteriopathy. *J Am Soc Nephrol.* 2018;29:268-82.