

# Lenalidomida, un nuevo fármaco como causa de una vieja asociación: hematuria e insuficiencia renal aguda

Karen Daniela Galindo Romo<sup>1</sup>, Jessica Isabel Urdaneta Colmenares<sup>1</sup>, Andrea Soledad Suso<sup>1</sup>, Carmen Mon Mon<sup>1</sup>, Milagros Ortiz Librero<sup>1</sup>, María Sánchez Sánchez<sup>1</sup>, Rosa Elena Camacho Juárez<sup>1</sup>, Carolina Lentisco Ramírez<sup>1</sup>, Aniana Oliet Pala<sup>1</sup>, Olimpia Ortega Marcos<sup>1</sup>, Juan Carlos Herrero Berrón<sup>1</sup>, Alejandro Pascual Martín<sup>2</sup>, Marina Alonso Riaño<sup>3</sup>

<sup>1</sup>Servicio de Nefrología. Hospital Universitario Severo Ochoa. Madrid

<sup>2</sup>Servicio de Anatomía Patológica. Hospital Clínico San Carlos. Madrid

<sup>3</sup>Servicio de Anatomía Patológica. Hospital Universitario 12 de Octubre. Madrid

NefroPlus 2020;12(2):81-85

© 2020 Sociedad Española de Nefrología. Servicios de edición de Elsevier España S.L.U.

## RESUMEN

La lenalidomida es un fármaco inmunomodulador aprobado para el tratamiento del mieloma múltiple y de los síndromes mielodisplásicos, cuyo efecto antitumoral directo inhibe la proliferación de células plasmáticas. Se han descrito reacciones adversas asociadas a este medicamento, las más frecuentes: toxicidad hematológica con trombocitopenia y neutropenia, eventos hemorrágicos y tromboembólicos, neuropatías, infecciones y toxicidad renal. La eliminación es renal, requiriendo monitorización periódica y ajuste de dosis según el aclaramiento de creatinina.

Presentamos el primer caso descrito de hematuria macroscópica glomerular e insuficiencia renal aguda en relación con lenalidomida. En cuanto al mecanismo fisiopatológico, planteamos que este fármaco produce toxicidad tubular directa asociada a hematuria macroscópica. La hematuria podría estar justificada como evento hemorrágico descrito en la ficha técnica, probablemente por la acción anticoagulante secundaria a su efecto tumoricida: antiangiogénesis bloqueando la adhesión de células endoteliales, inhibición de la proliferación de células tumorales y potenciación de la inmunidad celular.

**Palabras clave:** Hematuria. Lenalidomida. Insuficiencia renal aguda.

## INTRODUCCIÓN

La lenalidomida, una versión menos tóxica y más potente del fármaco talidomida, es un agente inmunomodulador con propiedades antineoplásicas, antiangiogénicas y proeritropoyéticas, aprobado para el tratamiento de pacientes adultos con mieloma múltiple.

Este fármaco no está exento de reacciones adversas. Entre las más frecuentes se encuentran las siguientes: hematológicas (trombocitopenia y neutropenia), neuropatías, eventos tromboembólicos, vómitos, diarrea, exantemas, fatiga, infecciones, síntomas osteomusculares y riesgo de teratogenicidad<sup>1</sup>. Se han descrito también hemorragias a distintos niveles, secundarias a toxicidad hematológica, hematuria y toxicidad renal<sup>2</sup>. El 90% del fármaco tiene eliminación renal, por lo que requiere monitorización periódica de la función renal.

La hematuria macroscópica de origen glomerular se ha asociado a patologías como la nefropatía por inmunoglobulina A (IgA) y la nefropatía por warfarina, con fracaso renal agudo (FRA) y peor pronóstico renal a largo plazo<sup>3,4</sup>.

Presentamos un caso de hematuria glomerular macroscópica e insuficiencia renal aguda en el contexto del tratamiento con lenalidomida.

### Correspondencia: Karen Daniela Galindo Romo

Servicio de Nefrología.

Hospital Universitario Severo Ochoa.

Av. de Orellana, s/n, 28911 Leganés, Madrid.

karen\_galindo17@hotmail.com

Revisión por expertos bajo la responsabilidad de la Sociedad Española de Nefrología.

## CASO CLÍNICO

Varón de 79 años que ingresó por FRA no oligúrico y hematuria macroscópica. Entre sus antecedentes personales destacaba mieloma múltiple por inmunoglobulina G (IgG) lambda diagnosticado en el año 2011 y tratado con 10 ciclos de bortezomib, melfalán y prednisona, con los cuales alcanzó remisión completa. En el año 2017, por recaída asintomática, se decidió iniciar tratamiento de segunda línea con lenalidomida y dexametasona. En el año 2018 desarrolló mielotoxicidad, por lo que se disminuyó la dosis de lenalidomida a 10 mg/día.

En los meses previos al ingreso, presentó episodios de dolor articular intermitente que cedían con analgesia. Además, 4 días antes de consultar cursó con hematuria macroscópica sin otros síntomas acompañantes. Acudió a urgencias por astenia y en el control analítico se objetivó creatinina de 8 mg/dl (valores basales: 1,4-1,7 mg/dl), proteinuria (150 mg/dl en la tira de orina y 1,4 g/día en orina de 24 horas), leucocituria y hematuria macroscópica con el 30% de hematíes dismórficos de predominio anular. Se descartó uropatía obstructiva, no refería ingesta de fármacos nefrotóxicos, salvo lenalidomida, y no se encontraron otros factores precipitantes de FRA. El estudio inmunológico (anticuerpos anticitoplasma de neutrófilo de tinción perinuclear [p-ANCA], ANCA de tinción citoplasmática [c-ANCA], anticuerpos antimembrana basal glomerular [anti-MBG], cuantificación de inmunoglobulinas, anticuerpos antinucleares [ANA], compo-

nentes del complemento 3 y 4 [C3 y C4]) fue negativo, excepto pequeño pico monoclonal en sangre y orina. Mantenía trombocitopenia, anemia y leucopenia leves y estables en los últimos meses. Con estos datos se decidió completar el estudio con biopsia renal y de médula ósea.

En la médula ósea no se objetivó proliferación de células plasmáticas. En la biopsia renal, el microscopio óptico mostró 15 glomérulos: 3 estaban esclerosados, en uno de ellos se observó una semiluna epitelial y en el resto no se objetivaron alteraciones histológicas significativas (fig. 1). En numerosos túbulos se observaron cilindros hemáticos que producían aplanamiento y pérdida del epitelio tubular (fig. 2). En el intersticio se observaron pequeños focos de fibrosis intersticial y atrofia tubular con escasos infiltrados inflamatorios crónicos y células mononucleares. Las arterias presentaban moderado engrosamiento fibroso. La inmunofluorescencia directa fue negativa. El diagnóstico histológico fue necrosis tubular aguda en relación con cilindros hemáticos.

En el microscopio electrónico se estudiaron 2 glomérulos que no mostraron lesiones. Las membranas basales tenían un grosor habitual con leve ampliación de la lámina rara interna. Los podocitos presentaron fusión pedicular irregular en el 40-50% de la superficie capilar. No se observaron depósitos mesangiales ni parietales y no se identificaron depósitos estructurados. Las células endoteliales no presentaron lesiones.

Ante la gravedad de la insuficiencia renal se inició terapia sustitutiva con hemodiálisis al tiempo que se intentó expansión de volumen con bicarbonato intravenoso para alcalinizar la orina y

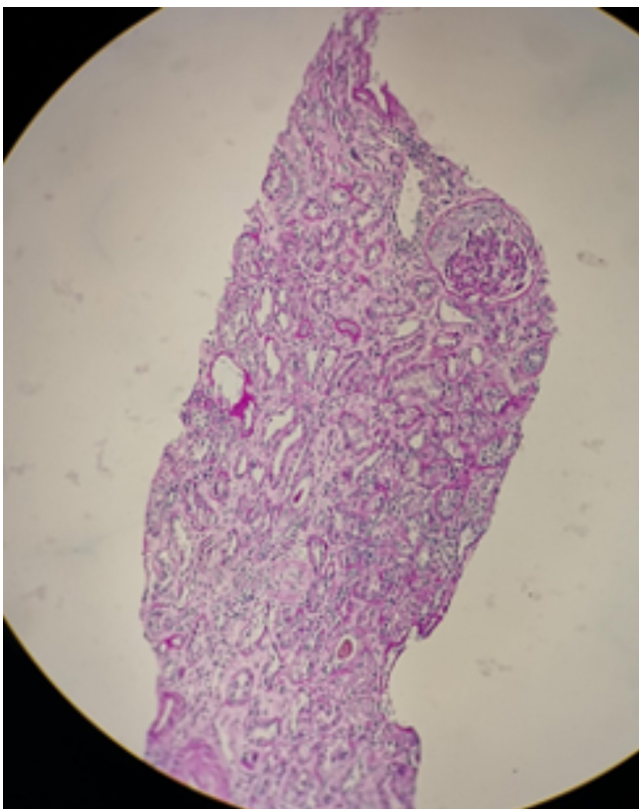


Figura 1. Semiluna epitelial (magnificación original).

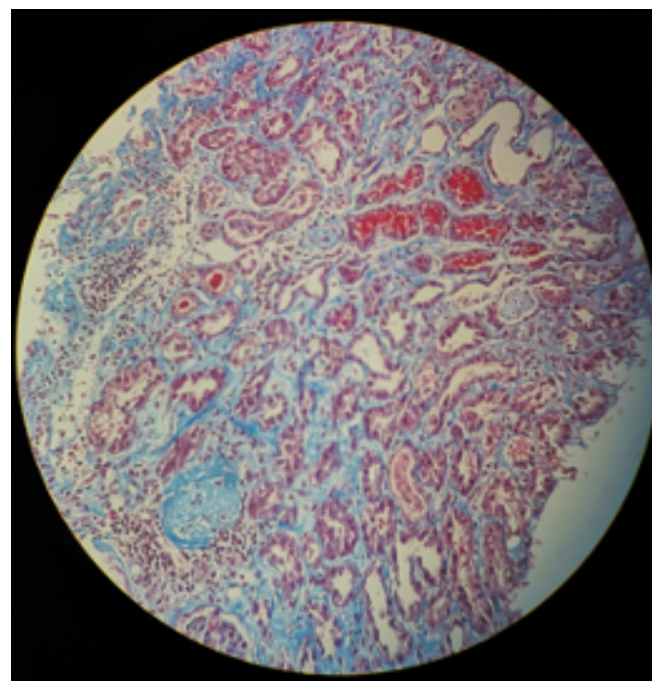


Figura 2. Precipitación de cilindros hemáticos en la luz de los túbulos renales (magnificación original).

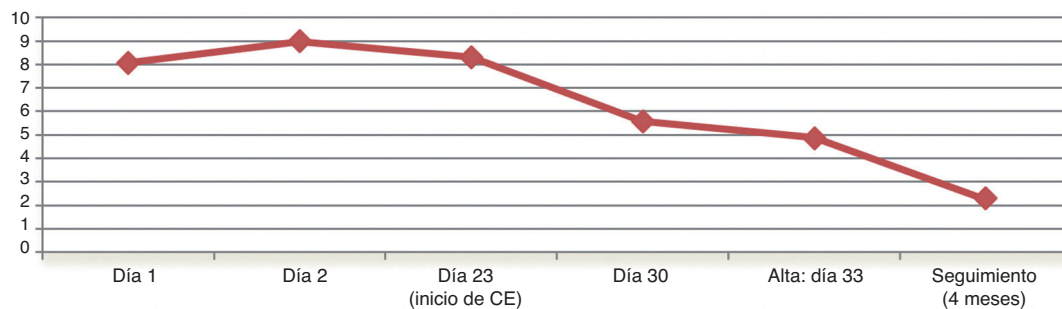
tratamiento diurético, en un intento de mantener flujo urinario y evitar el depósito intratubular de cilindros hemáticos. En total, precisó 8 sesiones de hemodiálisis. A pesar de mantener diuresis, la función renal no mejoró y mantuvo hematuria macroscópica en todo momento. A las 2 semanas de ingreso, se decidió asociar esteroides a bajas dosis (prednisona: 0,5 mg/kg/día), con el objetivo de disminuir la inflamación asociada a la toxicidad tubular de la hematuria. Con esta nueva pauta se observó un lento descenso de la creatinina que permitió el alta sin diálisis a las 4 semanas del ingreso con creatinina de 4,8 mg/dl y aclaramiento de creatinina de 16 ml/min.

En el seguimiento posterior continuó el descenso de creatinina hasta 2,26 mg/dl (aclaramiento de 40 ml/min) a los 4 meses del inicio del cuadro (fig. 3). En los análisis sistemáticos de orina persistió hematuria que no se evidenciaba en la observación directa (fig. 4) y que finalmente pasó a microhematuria (4-10 hematíes/campo). La lenalidomida se suspendió definitivamente la primera semana de ingreso (tabla 1).

## DISCUSIÓN

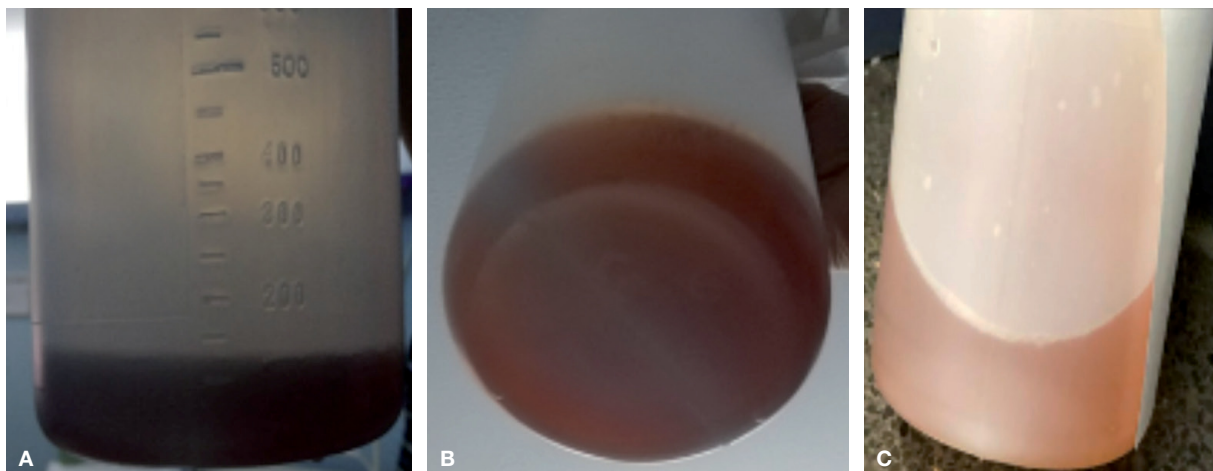
La lenalidomida es un fármaco que se utiliza para el tratamiento del mieloma recidivante o refractario, y otras discrasias sanguíneas. En la bibliografía existen varias referencias de su asociación con insuficiencia renal aguda<sup>2</sup>. Se la ha relacionado con necrosis tubular aguda directa<sup>5</sup>, nefritis tubulointerstitial aguda<sup>6</sup> y patología autoinmune como glomerulonefritis por cambios mínimos<sup>7</sup>. El mecanismo por el cual la lenalidomida se convierte en nefrotóxica está por descubrir. En la mayoría de los casos publicados no se ha realizado biopsia renal y en muchos, además, existen otros factores que también pueden ser precipitantes de FRA, por lo que es difícil definir hasta qué punto la lenalidomida es la responsable del deterioro agudo de la función renal.

Los factores de riesgo de insuficiencia renal por lenalidomida son: enfermedad renal crónica preexistente, edad avanzada (ambos presentes en nuestro caso), amiloidosis renal e hipoalbuminemia con proteinuria.



**Figura 3. Evolución de la creatinina sérica (mg/dl).**

CE: corticosteroides.



**Figura 4. Evolución de la hematuria durante el ingreso. A) Ingreso. B) A los 20 días del ingreso. C) Al alta: 31 días tras el ingreso.**

**Tabla 1. Evolución de la creatinina, hemograma y hematuria durante el ingreso y a los 4 meses de seguimiento**

	Día 1	Día 2	Día 23 (inicio de CE)	Día 30	Día 33 (alta)	4 meses: prednisona (5 mg/kg/día)
<b>Creatinina (mg/dl)</b>	8,06	8,97	8,3	5,59	4,88	2,26
<b>Hemoglobina (g/dl)</b>	9,1	8,4	8,8	9,8	9,9	11,2
<b>Plaquetas/μl</b>	151.000	125.000	135.000	152.000	143.000	218.000
<b>Leucocitos/μl</b>	4.370	1.730	3.960	5.840	5.960	10.800
<b>Hematíes/μl en sistemático de orina</b>	300				300	30 (5-10 hematíes/campo)

CE: corticosteroides.

En cuanto al tiempo tras la introducción del fármaco, en la bibliografía se menciona un intervalo entre 15 y 108 días<sup>2</sup>. En nuestro caso, el paciente llevaba con este tratamiento 1 año, si bien en los últimos meses se había puesto de manifiesto un deterioro de la función renal leve con datos de toxicidad hematológica, por lo que se había disminuido la dosis. Es posible que, en este contexto, fuese más fácil que la lenalidomida se comportase como nefrotóxica.

La peculiaridad en nuestro paciente y el hilo conductor del FRA es una hematuria macroscópica que no se explica por patología glomerular. La hematuria macroscópica glomerular se ha asociado a toxicidad renal y FRA en la nefropatía por IgA y en la nefropatía relacionada con warfarina. En estas dos entidades, la hematuria condiciona daño de la célula tubular en relación con el aumento de la liberación de factores oxidantes y radicales libres que condicionan vasoconstricción con isquemia e inflamación en el túbulo renal<sup>8</sup>.

La hematuria se describe en ficha técnica como efecto adverso de la lenalidomida<sup>9</sup>. Sin embargo, no se detalla ni su frecuencia ni su fisiopatología, es decir, no se especifica si es de origen urológico o glomerular. No hemos encontrado, entre los casos de toxicidad renal por lenalidomida, ningún caso con hematuria macroscópica como protagonista. Se ha descrito asociación con rabdomiólisis<sup>10</sup>, lesión vascular endotelial<sup>11</sup> y patología autoinmune<sup>12</sup>, aunque ninguna de estas patologías estuviera presente en nuestro caso.

En el microscopio electrónico, la membrana basal glomerular fue normal y, por tanto, el único dato que explicaba la gravedad del FRA eran cilindros hemáticos y necrosis tubular asociada, un patrón histológico similar al de la nefropatía por anticoagulantes, pero en nuestro paciente sin fármaco anticoagulante asociado. Solo un fármaco en la lista de medicación previa del paciente justificaba la hematuria: la lenalidomida.

¿Por qué la lenalidomida causa hematuria glomerular? El mecanismo de acción antitumoral no es del todo conocido: inhibe la proliferación de células tumorales, tiene una acción antiangiogénica y potencia la acción de los linfocitos T y de los linfocitos citolíticos naturales. Es posible que, a través de alguna de estas acciones desconocidas, pueda actuar como un anticoagulante en determinadas situaciones, lo que explicaría los eventos hemorrágicos que se han descrito en la ficha técnica<sup>9</sup>.

En nuestro caso, la hematuria macroscópica se aclaró progresivamente durante el ingreso (v. fig. 4) y en el seguimiento desapareció, pasando a microhematuria. La mejoría de la función renal se constató a los 15 días del ingreso y de la retirada de la lenalidomida y a los 2 días de la introducción de esteroides.

## CONCLUSIONES

Entre el 80 y el 90% del aclaramiento de lenalidomida es por excreción renal tanto por filtración glomerular como por secreción tubular activa. En pacientes con insuficiencia renal terminal, la exposición total al fármaco aumenta hasta 6 veces; por tanto, se recomienda la monitorización de la toxicidad hematológica y el cálculo del aclaramiento de creatinina para determinar la dosis inicial óptima de lenalidomida.

Existen diversos mecanismos de daño renal secundarios a lenalidomida. Describimos el primer caso de un paciente en tratamiento con lenalidomida con hematuria macroscópica y FRA que precisó hemodiálisis. El cuadro se resolvió tras la retirada del fármaco, la disminución de la hematuria macroscópica y la introducción de esteroides a bajas dosis.

En cuanto al mecanismo fisiopatológico, es posible que la lenalidomida ejerza, por un lado, toxicidad tubular directa y, por el otro, cause hematuria macroscópica que perpetúe y empeore el proceso de necrosis tubular aguda, todo ello favorecido por la edad avanzada del paciente y la enfermedad renal crónica de base.

### Conflicto de intereses

Los Dres. Karen Daniela Galindo Romo, Jessica Isabel Urdaneta Colmenares, Andrea Soledad Suso, Carmen Mon Mon, Milagros Ortiz Librero, María Sánchez Sánchez, Rosa Elena Camacho

Juárez, Carolina Lentisco Ramírez, Aniana Oliet Pala, Olimpia Ortega Marcos, Juan Carlos Herrero Berrón, Alejandro Pascual Martín y Marina Alonso Riaño declaran que no tienen conflictos de interés.

### REFERENCIAS BIBLIOGRÁFICAS

1. Ortega Valín L, del Pozo Ruiz JJ, Rodríguez Lage C, Ramos Ortega F. Lenalidomida: efectos adversos y comercialización. *Farm Hosp.* 2008;32:358-60.
2. Kheder El-Fekih R, Izzedine H. Néphrotoxicité du lénelidomide. *Bull Cancer (Paris)*. 2016;103:499-506.
3. Gutiérrez E, González E, Hernández E, Morales E, Martínez MA, Usera G, et al. Factors that determine an incomplete recovery of renal function in macrohematuria-induced acute renal failure of IgA nephropathy. *Clin J Am Soc Nephrol CJASN*. 2007;2:51-7.
4. Brodsky SV, Nadasdy T, Rovin BH, Satoskar AA, Nadasdy GM, Wu HM, et al. Warfarin-related nephropathy occurs in patients with and without chronic kidney disease and is associated with an increased mortality rate. *Kidney Int*. 2011;80:181-9.
5. Wanchoo R, Abudayyeh A, Doshi M, Edeani A, Glezerman IG, Monga D, et al. Renal toxicities of novel agents used for treatment of multiple myeloma. *Clin J Am Soc Nephrol*. 2017;12:176-89.
6. Shaaban H, Layne T, Guron G. A case of DRESS (drug reaction with eosinophilia and systemic symptoms) with acute interstitial nephritis secondary to lenalidomide. *J Oncol Pharm Pract*. 2014; 20:302-4.
7. Jamme M, Galichon P, Hertig A. Minimal change disease and lenalidomide. *Am J Kidney Dis*. 2013;62:844.
8. Moreno JA, Martín-Cleary C, Gutiérrez E, Rubio-Navarro A, Ortiz A, Praga M, et al. Haematuria: the forgotten CKD factor? *Nephrol Dial Transplant*. 2012;27:28-34.
9. Ficha técnica Revlimid 25 mg cápsulas duras [internet]. [citado: 15 de octubre de 2019]. Disponible en: [https://cima.aemps.es/cima/dochtml/ft/07391004/FT\\_07391004.html](https://cima.aemps.es/cima/dochtml/ft/07391004/FT_07391004.html)
10. Shahan JL, Panu LD, Hildebrandt GC. Rhabdomyolysis in a multiple myeloma patient secondary to concurrent treatment with lenalidomide and pravastatin and to lenalidomide alone. *Int J Hematol*. 2012;96:818-9.
11. Dredge K, Horsfall R, Robinson SP, Zhang L-H, Lu L, Tang Y, et al. Orally administered lenalidomide (CC-5013) is anti-angiogenic in vivo and inhibits endothelial cell migration and Akt phosphorylation in vitro. *Microvasc Res*. 2005;69:56-63.
12. Montefusco V, Galli M, Spina F, Stefanoni P, Mussetti A, Perrone G, et al. Autoimmune diseases during treatment with immunomodulatory drugs in multiple myeloma: selective occurrence after lenalidomide. *Leuk Lymphoma*. 2014;55:2032-7.