

<sup>1</sup> Servicio de Nefrología. Corporación Sanitaria Parc Taulí. Institut Universitari Parc Taulí (UAB). Sabadell, Barcelona.

<sup>2</sup> Laboratorio de Microbiología. Corporación Sanitaria Parc Taulí. Institut Universitari Parc Taulí (UAB). Sabadell, Barcelona.

**Correspondencia:** L. Betancourt Castellanos  
Servicio de Nefrología.

Corporación Sanitaria Parc Taulí.

Institut Universitari Parc Taulí (UAB), Parc Taulí s/n.  
08203 Sabadell. Barcelona.

lorelaybc@hotmail.com

eponz@tauli.cat

## A patient with acute renal failure and episcleritis, is there more than meets the eye?

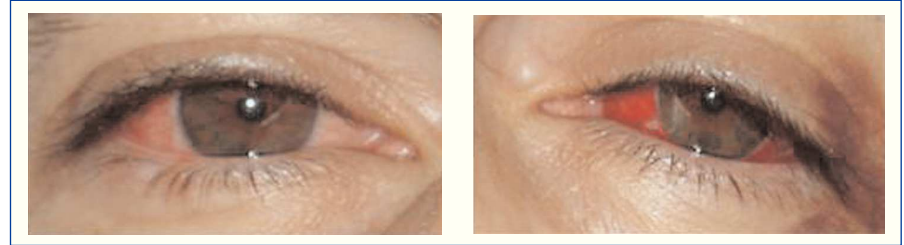Nefrología 2011;31(2):225-6

doi:10.3265/Nefrología.pre2010.Dec.10753

### Dear Editor:

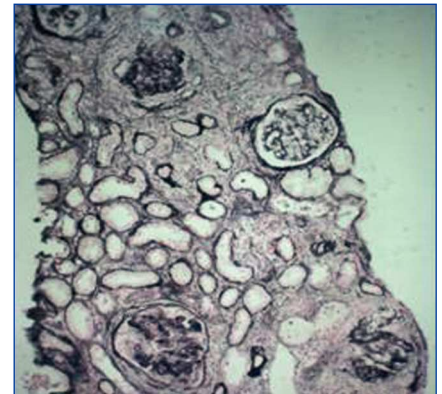
The kidney and the eye, with their characteristic vascular anatomy, are vulnerable to vasculitis syndromes like antineutrophil cytoplasmic antibodies (ANCA) associated small vessel vasculitis<sup>1-3</sup>.

Here we present a case of a 44 year old male patient complained of asthenia for one month. Two weeks before he developed bilateral subconjunctival hemorrhage without photophobia or ocular pain. The patient denied epistaxis, hemoptysis, abdominal pain, arthralgias or myalgias. On examination he had subconjunctival bleeding due to bilateral diffuse episcleritis (Figure 1). There were no cardiopulmonary auscultatory findings, no purpura and no signs of arthritis. The patient past medical history was remarkable for chronic sinusitis with frequent episodes of epistaxis. The blood panel showed severe azotemia (serum creatinine 11,2 mg/dl, BUN 100 mg/dl), normocytic normochromic anaemia (Hb 11,3 g/dl; Ht 33,3%), C-reactive protein 16,9 mg/L (0-10 mg/L), active urinary sediment (30 red blood cells per high-



**Figure 1.** Subconjunctival bleeding due to diffuse episcleritis.

power field, 4 red blood cell casts), and a 24 hour proteinuria of 2,2 g. Renal imaging revealed normal size kidneys and normal corticomedullary differentiation. Hemodialysis was initiated due to uremic syndrome. Chest X-ray and chest CT scan did not show any evidence of active disease in the lower respiratory tract. Nasal sinus CT scan was compatible with a previous history of chronic sinusitis involving right ethmoidal and both maxillary sinus. Nasal mucosa biopsy showed a non-specific inflammatory process. Serologic panel was negative for HIV1 and 2, HBV and HCV infection, complement fractions were within normal range. The immunological study was positive for circulating C-ANCA with anti-proteinase 3 (PR3) activity confirmed by enzymatic immunoassay (ELISA), and negative for anti-nuclear, anti DNAs and anti-glomerular basement membrane (anti-GBM) antibodies. The renal biopsy revealed a segmentar necrotizing glomerulonephritis with circumferential crescents in more than 80% of glomeruli (Figure 2). Immunofluorescence microscopy was compatible with a pauci-immune glomerulonephritis. The above investigation confirmed the diagnosis of ANCA associated small vessel vasculitis and the patient initiated treatment with cyclophosphamide (100 mg id po), methylprednisolone (1 g id ev) changed to prednisolone (70 mg id po) after 3 days, and prophylactic antibiotherapy with trimethoprim/sulfamethoxazole. On hospital day four, he had a complete remission of the oftalmic disease, maintaining severe renal failure. Three months later, our patient



**Figure 2.** Cellular circumferential crescents in more than 80% of glomeruli (Silver stain, x100).

remained on hemodialysis due to severe azotemia, without glomerular hematuria. Since renal function did not recover and there was no evidence of active extrarenal disease, immunosuppressors were discontinued.

The authors present a case report of systemic vasculitis associated with ANCA with specificity for anti-proteinase 3 (PR3), with renal, upper respiratory tract and eye involvement suggestive of Wegener granulomatosis.

The specificity of ANCA and its role on prognosis was shown by a retrospective study by Sven Weidner, involving 80 patients with confirmed pathological diagnosis of pauci-immune glomerulonephritis. In this study, patients with PR3 ANCA had a higher risk of progressing to end-stage renal disease (ESRD)<sup>4</sup>. The patient in our case report, besides having PR3 ANCA, also presented with a pre-treatment serum creatinine above 500 µmol/L (5,7 mg/dl), which also

predicts a worse outcome<sup>4</sup>. As for the type and number of crescents, the presence of circumferential crescents in more than 80% of glomeruli, determines a dismal prognosis, indicating a worse response to immunosuppressor treatment<sup>5</sup>.

Our case report illustrates that an uncommon extra-renal involvement like an episcleritis, can be the form of presentation of a systemic disease with lethal potential. Although the prognosis in terms of progression for ESRD is mainly determined by the renal histology, the type of ANCA involved and serum creatinine value when treatment is begun, the patient survival is still dependent on the level of clinical suspicion leading to an early diagnosis and treatment.

1. Falk R, Nachman P, Hogan S, Jennette JC. ANCA Glomerulonephritis and Vasculitis: A Chapel Hill Perspective. *Semin Nephrol* 2000;20:233-43.
2. Savige J, Davies D, Falk R, Jennette JC, Wiik A. Antineutrophil cytoplasmic antibodies and associated diseases: a review of the clinical and laboratory features. *Kidney Int* 2000;57:846-62.
3. Harper SL, Letko E, Samson CM, Zafirakis P, Sangwan V, Nguyen Q, et al. Wegener's granulomatosis: the relationship between ocular and systemic disease. *J Rheumatol* 2001;28(5):1025-32.
4. Weidner S, Geuss S, Hafezi-Rachti S, Wonka A, Rupprecht H. ANCA-associated vasculitis with renal involvement: an outcome analysis. *Nephrol Dial Transplant* 2004;19:1403-11.
5. Jennette JC. Rapidly progressive crescentic glomerulonephritis. *Kidney Int* 2003; 63:1164.

**A.P. Bernardo, J.M. Montalbán, E. Rocha**

Department of Nephrology.  
Hospital Amato Lusitano. Castelo Branco,  
Castelo Branco (Portugal).

**Correspondencia:** A.P. Bernardo

Department of Nephrology. Hospital Amato Lusitano. Quinta Dr. Beirão, n.º 27, 5.º D. 6000-140 C. Castelo Branco. Castelo Branco. Portugal. anabernardo@portugalmail.pt

## Hemodiálisis en intoxicación severa por etanol

*Nefrología* 2011;31(2):226-7

doi:10.3265/Nefrologia.pre2010.Dec.10738

### Sr. Director:

El tratamiento estándar de la intoxicación grave por etanol consiste en un tratamiento agresivo con soporte cardiovascular, respiratorio y un estrecho control de los electrolitos, evitando la hipotermia y la hipoglucemia. Existen varios casos de pacientes que han sido tratados satisfactoriamente sólo con tratamiento conservador por intoxicaciones severas por etanol; la hemodiálisis se recomienda en pacientes con signos severos de intoxicación y niveles séricos altos de etanol superiores a 600 mg/dl, siendo menores en casos de adolescentes<sup>1</sup>.

Presentamos el caso de un paciente con intoxicación severa por etanol tratado con hemodiálisis, con disminución rápida de los niveles séricos del mismo.

Hombre de 57 años de edad, con antecedentes de epilepsia desde hace 30 años, ex-enolismo, traumatismo craneoencefálico grave en 2008 como consecuencia de una crisis epiléptica. Fue hallado inconsciente en su domicilio, con 2 botellas de whisky vacías y sospecha de ingesta de 4 g de carbamazepina. En la exploración se encontraba en estado de coma, con pupilas ligeramente anisocóricas, pulso 67 lat/min, tensión arterial 80/50 mmHg, temperatura 36,2 °C; en la auscultación pulmonar presentó murmullo vesicular disminuido en hemitórax izquierdo. El resto de examen no era reseñable.

Hemodinámicamente inestable, a su ingreso en la unidad de cuidados intensivos precisó tratamiento vasopresor y soporte respiratorio. Se hallaron niveles tóxicos de etanol de 650 mg/dl. En la analítica: Na 137 mmol/l; K 4 mmol/l; Cl 106 mmol/l; glucosa 173 mg/dl; urea 42 mg/dl; creatinina 1,39 mg/dl; anión *gap* de 18 mOs/kg; hiato osmolar 126

mOs/kg. Gasometría arterial, pH 7,05; HCO<sub>3</sub> 16,6 mmol/l; pCO<sub>2</sub> 60 mmHg; pO<sub>2</sub> 47 mmHg. Debido a la inestabilidad y a la mala respuesta al tratamiento conservador, se decidió realizar hemodiálisis de 3 horas de duración con un dializador de polisulfona a un flujo sanguíneo de 250 ml/min. Tras dicha sesión, los niveles séricos de etanol disminuyeron a 373 mg/dl y se corrigió la acidosis metabólica.

El paciente presentó, posteriormente, un cuadro de broncoaspiración y pancreatitis aguda que se resolvieron con tratamiento antibiótico y conservador.

La diálisis fue sugerida por primera vez en 1960 como tratamiento de la intoxicación grave por etanol, ya que ésta es cuatro veces más rápida que la eliminación fisiológica del etanol<sup>2</sup>. Sin embargo, existe la controversia de decidir qué pacientes con intoxicación grave son subsidiarios de hemodiálisis. Algunos autores sugieren que es suficiente con un tratamiento conservador<sup>3</sup>, aunque otros indican que la hemodiálisis debe ser considerada con un nivel sérico mayor de 600 mg/dl<sup>4</sup>, ya que puede acortar la duración del estado de coma, disminuir el riesgo de broncoaspiración, corregir la hipotermia e hipoglucemia, mejorar la acidosis metabólica y reducir el riesgo de arritmias. Además, dicho alcohol es fácilmente eliminado por la hemodiálisis al ser una molécula pequeña, hidrosoluble y no estar unido a proteínas, además de tener un limitado volumen de distribución.

Nosotros recomendamos plantearse la hemodiálisis como opción terapéutica en aquellos pacientes con signos graves de intoxicación por etanol que no mejoran clínicamente tras un tratamiento conservador, valorando las conocidas complicaciones agudas de la hemodiálisis.

1. Morgan D, Durso M, Rich B, Kurt T. Severe ethanol intoxication in a adolescent. *Am J Emerg Med* 1995;4:416-8.
2. Atassi W, Noghnogh A, et al. Hemodialysis as a treatment of severe